Nagelpsoriasis

Diagnostische und therapeutische Optionen

Wiebke Günther, Arnd Jacobi, Matthias Augustin. CeDeF – Competenzzentrum Dermatologische Forschung, Universitätsklinikum Hamburg-Eppendorf

Zusammenfassung

Nagelpsoriasis manifestiert sich häufig als Begleiterscheinung der Psoriasis vulgaris, kommt aber auch isoliert vor, sodass ihre Diagnose durchaus schwierig sein kann. Neben ästhetischen und psychosozialen Beeinträchtigungen durch den Nagelbefall beschreiben die Patienten häufig Funktionseinschränkungen. Eine Nagelpsoriasis ist ein Prädiktor für einen höheren Schweregrad der Psoriasis, für stärkere Einbußen der Lebensqualität und für ein höheres Risiko, an einer Psoriasis-Arthritis zu erkranken.

Schlüsselwörter: Nagelpsoriasis, Psoriasis-Schweregrad, Prädiktor

Abstract

Nail psoriasis can occur accompanying psoriasis vulgaris or on its own, so that its diagnosis may be difficult. Apart from aesthetic and psychosocial disturbances due to the affection of the nails, patients often report impaired function. Nail psoriasis is a predictor for a higher degree of severity of the psoriasis, for a stronger impaired quality of life, and for an increased risk to develop a psoriasis-arthritis.

Key words: nail psoriasis, predictor for severe psoriasis

Aufbau des Nagelorgans

Um die Nagelveränderungen, die im Rahmen der Nagelpsoriasis entstehen, nachvollziehen zu können, ist die Kenntnis der Anatomie des Nagels unabdingbar. Dieser besteht aus der Nagelplatte und vier Epithelstrukturen: dem Nagelbett, dem Hyponychium, der proximalen Nagelfalz sowie der Nagelmatrix (Abb. 1). Die durchsichtige Nagelplatte wird von der Nagelmatrix gebildet und hat ihren Ursprung unterhalb der proximalen Nagelfalz. Sie besteht aus mehreren Schichten aus verhornten, abgestorbenen Epithelzellen, die durch nachwachsende Zellen aus der Lunula nach vorn geschoben werden. Die Lunula ist die Trennlinie zwischen lebenden und abgestorbenen Zellen und der sichtbare Teil der distalen Nagelmatrix. Proximal und lateral ist die Nagelplatte hufeisenförmig durch die Nagelfalz begrenzt. Das Nagelhäutchen (Eponychium) verschließt den Spalt zwischen proximaler Nagelfalz und Nagelplatte und schützt damit die Nagelmatrix sowie die unter dem proximalen Nagelwall liegende Nagelwurzel vor äußeren Einflüssen. Am distalen Ende ist das 0,5 bis 1 mm breite Onychodermalband der Rand des Nagelbetts. Das Nagelbett wird proximal von der Lunula und am freien Rand durch das Hyponychium begenzt. Dieses bildet den Übergang zwischen Nagelbett und normaler Epidermis der Akren.

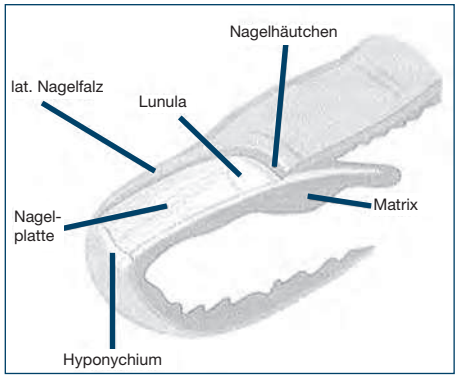

Abb. 1: Der Aufbau des Fingernagels.

Vorkommen der Nagelpsoriasis

Circa zwei Millionen Personen mit Psoriasis leben in Deutschland, somit ist die Psoriasis eine der häufigsten Hauterkrankungen. Studien haben gezeigt, dass bis zu 40 Prozent der Patienten mit einer leichten Psoriasis und 50 bis 70 Prozent mit einer schweren Form der Psoriasis Nagelveränderungen aufweisen[1-4]. Bei Patienten mit Psoriasis-Arthritis zeigt sich in bis zu 80 Prozent der Fälle eine Nagelbeteiligung (Abb. 2)[5,6]. Nur fünf Prozent der Fälle verlaufen ohne sonstige Hautbeteiligung[7,8], hier kann die Diagnose erschwert sein[9,10] (Abb. 2).

Klinik

Klinisch stellt sich die Nagelpsoriasis sehr vielseitig dar (Abb. 3). Grundsätzlich können alle Anteile des Nagelorgans betroffen sein. Die Ausprägungen der Nagelveränderungen richten sich nach dem Ort der entzündlichen Reaktion der Psoriasis. Nagelveränderungen, die im Bereich der Nagelmatrix entstanden sind, manifestieren sich als Tüpfelnägel, Leukonychien, Lunulaerythem oder Krümelnägel. Nagelveränderungen aufgrund entzündlicher Läsionen des Nagelbettes stellen sich klinisch als Ölflecken, Onycholysen, subunguale Hyperkeratosen oder Splitter-

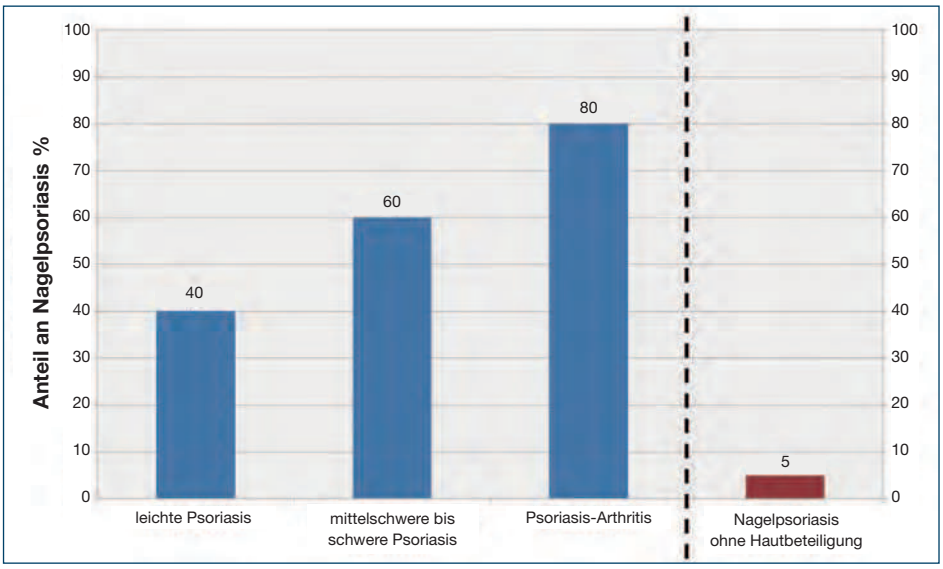

Abb. 2: Häufigkeit der Beteiligung des Nagels bei Psoriasis vulgaris[1-8].

hämorrhagien dar. Zudem kann eine Pilzinfektion sekundär auf dem Boden einer Nagelpsoriasis entstehen[11,12]. Die Häufigkeit einer Onychomykose bei Patienten mit Nagelpsoriasis beträgt 13 bis 47 Prozent[11]. Aus diesem Grunde sollte bei unklaren Befunden mittels Nativpräparat und Kultur auf eine Nagelmykose untersucht werden.

Genetik

Bei der Psoriasis als multifaktorieller Erkrankung spielen sowohl genetische Faktoren als auch Umwelteinflüsse wie Rauchen, Stress, Infekte und bestimmte Antihypertensiva eine Rolle. Auch die Entwicklung der Nagelpsoriasis scheint genetisch determiniert zu sein. Hierbei scheinen das HLA-CW*0602-Allel sowie Suszeptibilitätsloci (PSORS) auf Chromosom 6p21 eine entscheidende Rolle zu spielen[13]. Heterozygote Träger dieses Allels haben ein neunfach, homozygote Träger ein 23-fach erhöhtes Risiko, an einer Psoriasis zu erkranken[13].

Diagnostik

Die Nagelpsoriasis wird anhand der Anamnese, des klinischen Erscheinungsbildes und gegebenenfalls durch histologische Untersuchungen diagnostiziert. Dennoch kann die Diagnosestellung erschwert sein, da die typischen klinischen Erscheinungsformen wie Tüpfel-, Krümelnägel oder Onycholyse auch durch zahlreiche andere Erkrankungen ausgelöst werden können.

Differenzialdiagnosen

Die Onychomykose ist klinisch die häufigste und wichtigste Differenzialdiagnose der Nagelpsoriasis[14]. Der Nachweis von Sporen und Myzelien in Mikroskopie und Kultur ist dabei ausschlaggebend. Allerdings kann sich eine Onychomykose auch auf dem Boden einer Nagelpsoriasis entwickeln, denn durch die gestörte Bildung der Nagelplatte kann eine Eintrittspforte für Pilze entstehen. Die Nagelveränderungen bei Onychomykose können alle Anzeichen der Nagelpsoriasis aufweisen, jedoch sind bei der Onychomykose ein deutlich verlangsamtes Nagelwachstum und Onycholysen häufiger zu beobachten.

Als weitere Differenzialdiagnosen kommen Nagelveränderungen bei Ekzemen, seltener bei Lichen ruber, Morbus Darier, Kollagenosen, autoimmunologischen Dermatosen, Pityriasis rubra pilaris und bei Genodermatosen (Tab. 1)[14] vor.

Akrokeratosis paraneoplastica Bazex
Allgemeinerkrankungen (z. B. Hepatopathien)
Alopecia areata
Dermatomyositis
Ekzemnägel
Lichen ruber
Lupus erythematodes
Morbus Darier
Morbus Reiter
Mycosis fungoides
Noxen mit Nagelschädigung
Onychomykose
Pityriasis rubra pilaris
Pustulosis palmoplantaris
Sklerodermie
Vitaminmangelerscheinungen

Tab. 1: Differenzialdiagnosen der Nagelpsoriasis.

	Klinischer Schweregrad	Lebensqualität	Therapienutzen im Verlauf	Aufwand der klinischen Erhebung
NAPSI	+	–	–	hoch
NPQI0	–	+	–	niedrig
NAPPA	+	+	+	niedrig

Tab. 2: Erfasste Dimensionen der Messinstrumente zur Beurteilung des Schweregrads.

Methoden zur Messung des Schweregrades der Nagelpsoriasis

Zur Beurteilung des Schweregrades der Nagelpsoriasis wurden unterschiedliche Messinstrumente entwickelt (Tab. 2).

Der **NAPSI-Score** (***nail psoriasis severity index***) dient zur Messung des Nagelbefalls. Hierbei wird der betroffene Nagel in vier Quadranten eingeteilt (Abb. 4). In jedem Quadranten werden die Nagelveränderungen beurteilt. Anschließend werden die einzelnen Werte addiert, sodass ein einzelner Nagel einen Score von 0 bis 8 haben kann. Der Maximalwert für alle Nägel (Hände und Füße) liegt bei 160. Je höher der Punktewert, desto schwerer ist der Nagel erkrankt[15]. Der Score ist reproduzierbar und objektiv, jedoch nur mit hohem Zeitaufwand zu erheben[16,17].

Mit dem **NPQ10-Score** (***nail psoriasis quality of life***) kann die Auswirkung auf die Lebensqualität beurteilt werden[15]. Er beinhaltet zehn Fragen (eine Frage nach Schmerzen und neun Fragen zu Einschränkungen im Alltag). Je höher der Punktewert, desto niedriger die Lebensqualität.

Der **NAPPA-Score** (***nail assessment in psoriasis and psoriatric arthritis***) ist der neueste und international am besten validierte[14,15] Score. Damit können sowohl klinische Merkmale (NAPPA CLIN) als auch die Lebensqualität (NAPPA QOL) und der im Behandlungsverlauf (NAPPA PBI) gemessene Nutzen aufgezeigt werden (Abb. 5)[18]. Der NAPPA-Score erfasst als einziger Fragebogen mehrere Dimensionen von Krankheitsbelastung und klinischen Merkmalen der Nagelpsoriasis. Er ist ungleich einfacher als der NAPSI-Score zu erheben.

Lebensqualität

Nagelpsoriasis verursacht nicht nur Schmerzen, sondern schränkt in Form von psychischen und physischen Belastungen die Lebensqualität erheblich ein[19], desgleichen das Ausüben des Berufes[20]. Armesto et al.[21] wiesen in einer epidemiologischen Studie an 611 Patienten darauf hin, dass Patienten mit einer Nagelpsoriasis signifikant häufiger an Komorbiditäten sowie häufiger unter einer Psoriasis-Arthritis (29,7 % vs. 11,5 %) leiden, dass sie schwerere Krankheitsverläufe (12,82 vs. 8,22 PASI) und eine längere Krankheitsdauer (20,3 vs. 13,94 Jahre) aufweisen.

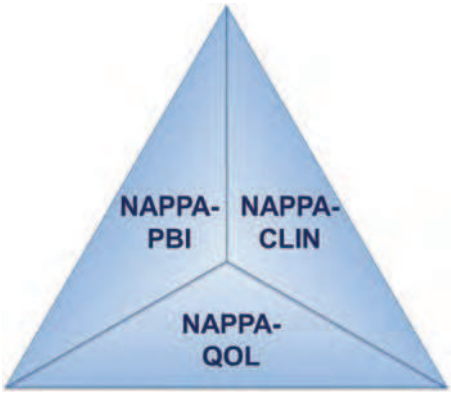

Abb. 5: Dreidimensionale Darstellung des NAPPA-Scores.

Therapeutische Optionen

Es gibt zahlreiche wirksame topische und systemische Optionen, eine Nagelpsoriasis zu behandeln. Die Therapie ist jedoch wegen des langsamen Nagelwachstums und der schlechten topischen Zugänglichkeit der entzündlichen Herde eine Herausforderung. Welche Behandlung eingesetzt werden sollte, hängt von Alter, Geschlecht, Erscheinungsbild der Nagelpsoriasis, Krankheitsverlauf, von den Begleiterkrankungen und -therapien sowie von den Therapiezielen ab. Untersuchungen in den letzten Jahren zeigen, dass die Therapieerfolge bei Nagelpsoriasis eher langfristig zu erwarten sind und es häufig zu Rückfällen kommen kann. Deshalb empfehlen Berker et al.[22], Therapien auch bei erfolgreicher Behandlung zu wiederholen oder gegebenenfalls als Dauertherapie durchzuführen. Optimiert werden kann die Therapie durch unterstützende Maßnahmen wie intensive Nagelpflege und das Kurzhalten der Nägel. Insofern ist die Aufklärung und Mitarbeit des Patienten unentbehrlich. Zur Verlaufsbeobachtung ist eine Fotodokumentation zu empfehlen.

Topische Therapien

Grundsätzlich ist eine topische Therapie schwierig, da die topischen antipsoriatischen Wirkstoffe die Nagelplatte nur sehr langsam oder gar nicht penetrieren und dadurch die Wirkstoffkonzentration sehr gering ist. Die Wirkstoffe stehen in unterschiedlichen Grundlagen zur Verfügung: Nagellack, Salbe,



Lieber Sandro,

wir möchten Psoriasis-Patienten ein unbeschwertes Leben ermöglichen.

Deshalb forschen wir an innovativen Therapien und machen uns für eine optimale Versorgung stark.

Gesundheit braucht (zukunftsarbeit)

Janssen-Cilag GmbH

janssen
PHARMACEUTICAL COMPANIES OF Johnson & Johnson

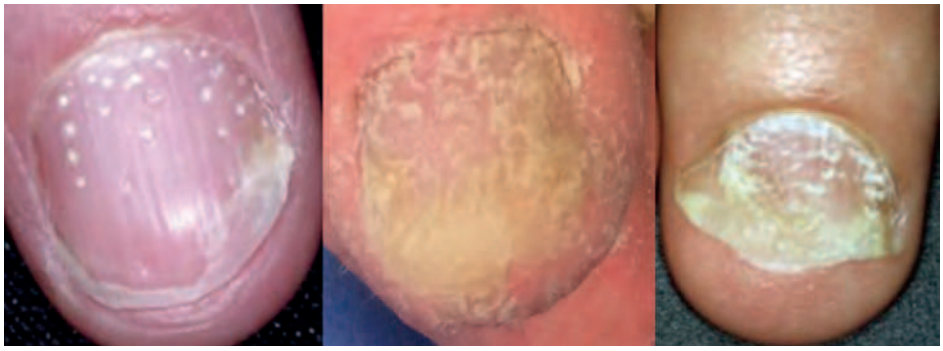

Abb. 3: Psoriatrische Nagelveränderungen.

Abb. 4: Einteilung des Nagels bei Erhebung des NAPSI-Scores.

Creme und Tinktur. Als topische Wirkstoffe kommen Harnstoff, Glukokortikoide und Vitamin-D3-Analoga in Betracht, außerdem Laser- und UV-Therapie.

Kortikoide können in unterschiedlichen Grundlagen im Bereich der Nagelfalz und periungual appliziert werden, bei Bedarf auch unter Okklusion[23,24]. Die Ansprechrate variiert je nach Steroidstärke und Behandlungsdauer. Intraläsionale Glukokortikoide werden direkt oder in die Nähe der Nagelstruktur appliziert, mittels Dermojet oder Nadelinjektion. Dadurch lassen sich höhere Wirkstoffkonzentrationen erzielen. In manchen Studien wurde Triamcinolonacetat in zehn oder 40 mg/ml jeweils wöchentlich oder monatlich injiziert[25,26]. Derzeit gibt es hierzu wenige randomisierte Doppelblindstudien. Die vorliegenden Publikationen und klinischen Erfahrungen legen jedoch nahe, dass die Injektion von Triamcinolonacetat besonders bei Nagelmatrixveränderungen wirksam ist.

Eine Studie von Zakeri et al.[27] zeigt, dass **Vitamin-D3-Analoga** wie Calcipotriol bei der Behandlung der Nagelpsoriasis insbesondere die Onycholyse, die Hyperkeratose und die Verfärbung des Nagels reduzieren können. Nach Absetzen der Therapie kommt es in den meisten Fällen zu einer erneuten Verschlechterung des Nagelbefundes[28-30].

Harnstoff kann in unterschiedlichen Konzentrationen und Grundlagen zur Behandlung von Hyperkeratosen angewendet werden. Hierbei wird das geschädigte Nagelkeratin denaturiert, und ein gesunder Nagel kann nachwachsen. Die entzündlichen Läsionen werden dadurch jedoch nicht verändert.

Bei der **Fototherapie** werden sowohl UV-A- als auch UV-B-Licht angewendet. Das UV-A-Licht kann das Nagelbett durchdringen. Eine PUVA-Therapie (sowohl topisch als auch systemisch) kann die Nagelveränderungen reduzieren[31].

Systemische Therapien

Zur systemischen Therapie eignen sich Ciclosporin A, Methotrexat, Fumarsäureester, Retinoide und Biologika (Adalimumab, Etanercept, Golimumab (bei gleichzeitiger Psoriasis-Arthritis), Infliximab und Ustekinumab).

Für die systemische Therapie der Nagelpsoriasis gelten grundsätzlich die Maßgaben der Zulassungstexte, der Fachinformationen sowie der S3-Leitlinie[32]. In der Regel liegt der Vorteil der systemischen Therapie in der besseren Erreichbarkeit der entzündlichen Herde, wobei die Ansprechrate am Nagel oft schlechter als an der Haut ist.

Ciclosporin kann bei Nagelpsoriasis sowohl als Kurzzeit- als auch Langzeittherapie bis zu zwei Jahre lang eingesetzt werden. Die Ansprechrate ist dosisabhängig und liegt an der Haut zwischen 30 und 70 Prozent[33].

Zur Behandlung der Nagelpsoriasis mit **Methotrexat** liegen mehrere Studien vor, die eine deutliche Verbesserung der Nagelveränderungen und auch einen signifikanten Vorteil gegenüber Ciclosporin zeigten[34].

Nach positiven Einzelfallberichten kann bei Nagelpsoriasis – bei Fehlen von Kontraindikationen – ein Therapieversuch mit **Fumarsäureestern** erwogen werden. Hierzu liegen zurzeit jedoch keine publizierten Ergebnisse aus kontrollierten Studien vor.

Acitretin weist in der Psoriasistherapie eine sehr variable Ansprechrate auf. In einer Studie von Tosti et al.[35] wird eine Reduktion des NAPSI-Scores um 41 Prozent erreicht.

TNF-alpha-Inhibitoren wie Adalimumab, Etanercept, Golimumab und Infliximab führten in kontrollierten klinischen Studien alle zu einer Verbesserung der Nagelpsoriasis[36-39].

Der **IL-12/23-Antikörper** Ustekinumab bewirkte in einer Phase-III-Studie eine deutliche Verbesserung der Nagelpsoriasis[40].

Der Einsatz von Biologika kommt jedoch erst infrage, wenn konventionelle systemische Therapien kontraindiziert, nicht ausreichend wirksam oder unverträglich waren.

Fazit

Die Nagelpsoriasis belastet die Betroffenen sehr. Sie ist eine typische Begleiterscheinung der Psoriasis vulgaris und ein Prädiktor für einen schwereren Krankheitsverlauf, insbesondere für eine Psoriasis-Arthritis.

Eine topische Behandlung mit Glukokortikoiden und Vitamin-D3-Analoga, in besonderen Fällen auch mit UV-Therapie, sollte initial versucht werden.

In schweren Fällen, bei hohem Leidensdruck oder bei Versagen der topischen Therapie ist eine systemische Therapie mit konventionellen Therapeutika oder nachfolgend mit Biologika gerechtfertigt – unter ständigem Abwägen von Nutzen gegen Kosten und Risiko.

Literatur bei den Autoren.

Korrespondenzadresse

Dr. Wiebke Günther
CeDeF – Competenzzentrum Dermatologische Forschung
Institut für Versorgungsforschung in der Dermatologie und bei Pflegeberufen
Universitätsklinikum Hamburg-Eppendorf
Martinistr. 52, 20246 Hamburg
E-Mail: w.guenther@uke.de