Endovenöse Lasertherapie der Vena saphena magna mit der neuen 2-Ring-Radial-Slim-Faser – Ein-Monats-Nachbeobachtung

M. Knittel, C. Zerweck
Universitäts-Herzzentrum Freiburg · Bad Krozingen

▲ Hintergrund

Die endovenöse Lasertherapie (EVLA) und die Radiofrequenzobliteration gehören zu den häufigsten durchgeführten thermischen Ablationsverfahren in der Therapie der Varikosis. Die aktuelle Lasergeneration, welche mit Wellenlängen von 1470 nm (Diodenlaser) arbeitet, kann bei nahezu 100 % der behandelten Venen eine komplette Refluxausschaltung erzielen (2). In einer randomisierten Studie mit Zwei-Jahres-Nachbeobachtung zeigten sich vergleichbare Rezidivraten bei der EVLA und dem Varizenstripping (1). In einer retrospektiven Analyse unserer Arbeitsgruppe mit EVLA mittels Radialfaser konnte duplexsonographisch nach einem Jahr eine Refluxfreiheit von 97 % gezeigt werden (3).

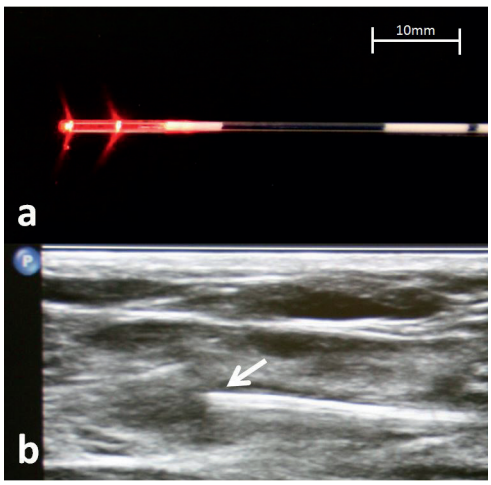

Abb. 1: Beispiel einer 2-Ring-Slim-Faser: a) 2-Ring-Slim-Faser mit aktiviertem Pilotstrahl. b) Längsschnitt der VSM mit einliegender 2-Ring-Radial-Slim-Faser (Pfeil markiert Faserspitze).

Zwischenzeitlich wurde die Radial-Slim-Faser (ELVeS Radial slim™ Kit) eingeführt, welche primär zur Behandlung von Seitenästen und Perforansvenen konzipiert wurde. Im Bereich der Perforansvenen konnte eine sehr gute Effektivität nachgewiesen werden (4). Ein großer Vorteil dieser Laserfaser ist, dass die Faser über eine 16G-Braunüle (anstelle einer 6F-Schleuse) eingeführt werden kann. Eigene Daten zeigen auch eine sehr gute Effektivität bei der Behandlung von Stammvenen mittels der Radial-Slim-Faser.

Nachdem die „klassische" Radial-Faser insofern modifiziert wurde, dass die Energie über zwei radial abstrahlende Ringe abgegeben wird, welche im Vergleich zu einer Bare-Faser den Schmerz postinterventionell reduzierte (5), steht nun eine 2-Ring-Slim-Faser zur Verfügung, welche die Vorteile der Slim-Faser und der 2-Ring-Technik vereint.

Einführung

Das Ziel der aktuellen Studie war, die Effektivität und Sicherheit der neuen 2-Ring-Radial-Slim-Faser (ELVeS Radial slim 2ring™ Fiber) für den 1470-nm-Diodenlaser zur Therapie der Stammvarikosis der Vena saphena magna (VSM) mit Ein-Monats-Nachbeobachtung zu überprüfen.

Methoden

Im Zeitraum März 2016 bis Mai 2016 wurden 55 konsekutive Patienten (34 Frauen, 21 Männer, mittleres Alter 57,8 Jahre, CEAP-Stadium C2–C6) mit Insuffizienz der VSM mit der 2-Ring-Radial-Slim-Faser behandelt.

Zur Behandlung der insuffizienten VSM wurde diese ultraschallgesteuert mit einer 16G-Braunüle punktiert und über diese Kanüle die 2-Ring-Radial-Slim-Faser eingeführt. Die Faserspitze wurde ultraschallkontrolliert etwa 1 cm proximal des saphenofemoralen Übergangs positioniert. Nach Tumeszenzanästhesie wurde die Laserenergie kontinuierlich im Mittel mit 10 Watt abgegeben. Die lineare endovenöse Energiedichte (LEED) lag im mittleren bei 60,5 Joule/cm Vene. Die durchschnittliche Länge der behandelten Vene war 54,9 cm.

Der primäre Endpunkt der Studie im Hinblick auf Effektivität war das Ausschalten des Refluxes der VSM. Sekundäre und weitere Sicherheitsendpunkte waren: Ausschluss einer Rekanalisierung, tiefe Beinvenenthrombose, Lungenembolie, oberflächliche Venenthrombose, Schmerz, Parästhesie und Todesfall jeder Ursache.

Ergebnisse

Die Ein-Monats-Nachbeobachtung wurde bei allen Patienten durchgeführt. Es zeigte sich eine sehr gute Effekti-

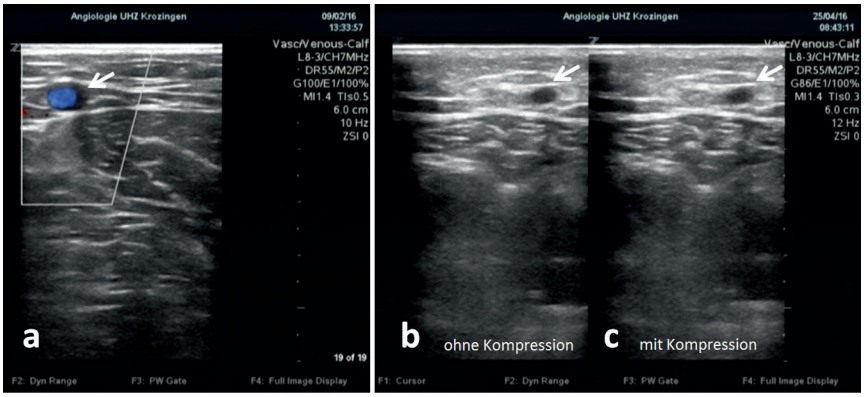

Abb. 2: Beispiel Vena saphena magna vor und nach Therapie mittels 2-Ring-Radial-Slim-Faser. a) VSM-Reflux (Untersuchung im Rahmen der Eingriffsplanung). b) VSM nach Behandlung vollständig okkludiert (Untersuchung ohne Kompression). c) VSM nach Behandlung vollständig okkludiert (Untersuchung mit Kompression).

vität mit komplettem Verschluss der behandelten Venen und kompletter Ausschaltung des Reflux bei 100 % der Patienten.

Bei der Nachuntersuchung konnte keine Rekanalisierung der behandelten Vene und keine tiefe Beinvenenthrombose festgestellt werden. Klinisch gab es ebenfalls keinen Anhalt für eine Lungenembolie. Kein Patient verstarb. Bei drei Patienten kam es zu einer leichten Hypästhesie.

Zusammenfassung

Die durchgeführte Ein-Monats-Nachbeobachtung konnte zeigen, dass die endovenöse Laserbehandlung der Vena saphena magna mit dem 1470-nm-Dioden-Laser unter Verwendung der 2-Ring-Radial-Slim-Faser (ELVeS Radial slim 2ring™ Fiber) in der kurzen Nachbeobachtungsphase sehr effektiv und sicher ist. Langzeitdaten stehen noch aus, es ist ein Ein-Jahres-Follow-up geplant.

Literatur

1. Rass K, Frings N, Glowacki P et al. Comparable effectiveness of endovenous laser ablation and high ligation with stripping of the great saphenous vein: two-year results of a randomized clinical trial (RELACS study). Arch Dermatol 2012;148:49-58.
2. Schwarz T, von Hodenberg E, Furtwängler C et al. Endovenous laser ablation of varicose veins with the 1470-nm diode laser. J Vasc Surg 2010;51:1474-1478.
3. Schwarz T. Endovenous laser ablation of varicose veins with the 1470nm diode laser using a radial fiber – 1 year follow-up. UIP Prague 2011; Abstract.
4. Zerweck C, von Hodenberg E, Knittel M et al. Endovenous laser ablation of varicose perforating veins with the 1470-nm diode laser using the radial fibre slim. Phlebology 2014;29(1):30-36.
5. Hirokawa, Masayuki et al. Comparison of 1470 nm Laser and Radial 2ring Fiber with 980 Nm Laser and Bare-Tip Fiber in Endovenous Laser Ablation of Saphenous Varicose Veins: A Multicenter, Prospective, Randomized, Non-Blind Study. Ann Vasc Dis 2015;8(4):282-289.

Korrespondenzadresse

Dr. med. Matthias Knittel
Klinik für Kardiologie und Angiologie II
Universitäts-Herzzentrum Freiburg · Bad Krozingen
Südring 15
79189 Bad Krozingen
E-Mail: Matthias.Knittel@universitaets-herzzentrum.de

[Varizen-Sklerotherapie]

Einfach gesunde Beine mit Mikroschaum

- ✔ Erfolgreiche Behandlungsoption für größere Varizen von der aktuellen Leitlinie empfohlen[1]
- ✔ Mit Mikroschaum noch effektiver
- ✔ Hohe Patientenzufriedenheit[2]
- ✔ Minimal invasiv – ohne Inzision und Anästhesie
- ✔ Einfach, ambulant und kosteneffizient

Bestellen Sie Ihr persönliches Informationsmaterial über die Therapie und Ratgeber für Ihre Patienten **kostenlos** unter www.kreussler-pharma.de

1 Rabe et al. Phlebologie 2012; 4:206-213 (Leitlinie)
2 Rabe et al. Eur J Vasc Endovasc Surg 2008; 35(2): 238-245 (randomisierte klinische Studie)

kreussler PHARMA
weltweit führend

Chemische Fabrik Kreussler & Co. GmbH • Postfach 12 04 54 • D-65082 Wiesbaden