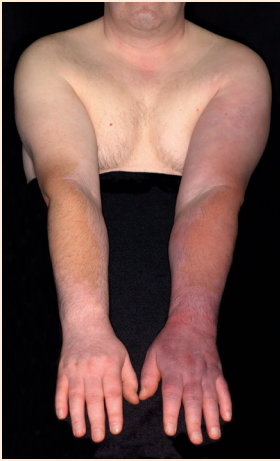

Kennen Sie dieses Krankheitsbild?



Ein 46-jähriger Patient stellt sich mit einer lokalen Schwellung der linken Hand in unserer Ambulanz vor. Seit fünf Jahren, so berichtet er, weise er außerdem eine livide Verfärbung des linken Armes, beginnend im Ellenbogenbereich, auf. Als Nebenfund besteht eine bekannte Vitiligo. In den vergangenen Jahren wurde der Patient wegen der Arm- und Handschwellung mit regelmäßiger Manueller Lymphdrainage und einem Kompressionsarmstrumpf therapiert. Unter dieser Behandlung zeigte sich die Schwellung nicht wesentlich rückläufig, und die lividen Hautveränderungen breiteten sich weiter aus. In der duplexsonographischen Untersuchung konnten unauffällige arterielle Strömungsverhältnisse im Bereich beider Arme diagnostiziert werden. Es fand sich kein nachweisbarer Verschluss in der Vena brachialis, axillaris und subclavia.

Unter dieser Behandlung zeigte sich die Schwellung nicht wesentlich rückläufig, und die lividen Hautveränderungen breiteten sich weiter aus. In der duplexsonographischen Untersuchung konnten unauffällige arterielle Strömungsverhältnisse im Bereich beider Arme diagnostiziert werden. Es fand sich kein nachweisbarer Verschluss in der Vena brachialis, axillaris und subclavia.

E. Rabe, Klinik und Poliklinik für Dermatologie der Rheinischen Friedrich-Wilhelms-Universität Bonn

Frage: Welche Diagnose würden Sie stellen?

Senden Sie Ihre Antwort auf einer Postkarte bis zum 07. 11. 2016 an:
Viavital Verlag GmbH

Stichwort
„Quiz vasomed 5/2016“

Belfortstraße 9,
50668 Köln
oder
Fax: 0221-988 301-05
oder E-Mail:
post@viavital-verlag.net

Gewinnen Sie eines von drei Exemplaren des Buches:

Duale Reihe Dermatologie

I. Moll (Hrsg.)


8. Auflage, Georg Thieme Verlag 2016
ISBN 978-3-13-126688-0, Euro 49,99

Die Gewinner werden vom Verlag benachrichtigt.
Der Rechtsweg ist ausgeschlossen.
Die Auflösung wird in der nächsten Ausgabe veröffentlicht.

Die Auflösung aus vasomed 4/2016 finden Sie auf Seite 265.



AUS UNSEREM VERLAG



Prof. Dr. med. E. Rabe und
Prof. Dr. med. M. Stücker (Hrsg.)

Phlebologischer Bildatlas

mit 294 Abbildungen und 24 Tabellen,
inkl. CD-ROM

191 Seiten, Format: 15,5 x 22,5 cm

ISBN: 978-3-934371-52-1

Best.-Nr. 6830052

Viavital Verlag GmbH, Köln 2015

Preis: 44,50 Euro

Bestellungen über

Tel. 0221/988301-00

Fax 0221/988301-05

E-Mail: info@wpv.de

www.der-niedergelassene-arzt.de



(Bei Bestellungen berechnen wir die Versandkosten.)