

Kennen Sie dieses Krankheitsbild?



57-jährige Patientin, die sich wegen einer Beinschwellung, insbesondere am linken Bein, vorstellt. Bereits im Vorfeld hatte die Patientin manuelle Lymphdrainage und Kompressionsstrümpfe erhalten und darunter Linderung erfahren. Sie nimmt keine Medikamente, ist nicht übergewichtig. Zustand nach Stripping der Vena saphena magna (VSM) beidseits vor 15 Jahren, keine sichtbare Rezidivvarikose, aber auch klinisch links deutlicheres Ödem als rechts mit eindrückbarer Delle und folgenden Umfangmaßen: Knöchel rechts 23 cm, links 24 cm, Wade rechts 35 cm, links 35,5 cm. Sonographisch beidseits tiefe Beinvenen unauffällig, sauber entfernte VSM beidseits, links diskreter Reflux in der Vena saphena parva Hach II.

Erst nach Abschluss der Aufklärung zur Behandlung der wohl an der ausgeprägteren Schwellung links verantwortlichen Stammvene fragte meine Phlebologie-Assistentin nach der Raumforderung (RF) am Hals, die mir bisher nicht aufgefallen war – aber der Patientin auch nicht! Es war eine eindeutige RF zu tasten, die eine mittlere Konsistenz hatte, leicht deformierbar, nicht verschieblich, die Haut war aber über der RF verschieblich. Sonographisch zeigte sich hier eine 6,3 cm große echoleere, nicht pulsierende oder atemmoduliert perfundierte RF am Hals, glatt berandet (Bild stammt von der Patientin).

E. Mendoza, A. Ferdynus (Phlebologie-Assistentin), Venenpraxis, Wunstorf

Frage: Welche Diagnose würden Sie stellen?

Senden Sie Ihre Antwort auf einer Postkarte bis zum 05.07.2017 an: Viavital Verlag GmbH
Stichwort „Quiz vasomed 3/2017“
 Belfortstraße 9, 50668 Köln
 oder Fax: 0221-988 301-05
 oder E-Mail: post@viavital-verlag.net



Gewinnen Sie eines von drei Exemplaren des Buches
Das postthrombotische Syndrom – Eine systematische Übersicht
 V. Wienert, I. Flessenkämper, D. Stenger (Hrsg.)
 Viavital Verlag 2017, Preis 29,90 €
 ISBN 978-3-934371-56-9
 Die Gewinner werden vom Verlag benachrichtigt.
 Der Rechtsweg ist ausgeschlossen.

Die Auflösung aus vasomed 2/2017 finden Sie auf Seite 124.

NEU IN UNSEREM VERLAG

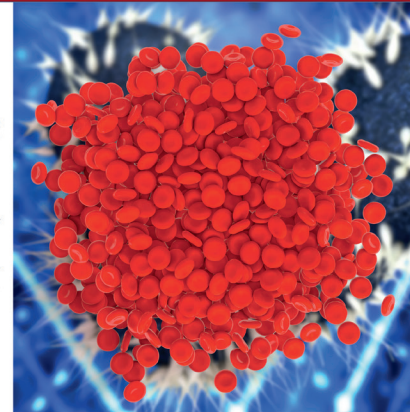
© H. Jalaie, Aachen

Das postthrombotische Syndrom

Eine systematische Übersicht

V. Wienert
 I. Flessenkämper
 D. Stenger (Hrsg.)

Unter Mitarbeit von
 M. A. F. de Wolf
 T. Hummel
 H. Jalaie
 D. Mühlberger
 C. H. W. Wittens



V. Wienert, I. Flessenkämper
 D. Stenger (Hrsg.)

Das postthrombotische Syndrom Eine systematische Übersicht

Format: 15,5 x 22,5 cm
 168 Seiten
 ISBN: 978-3-934371-56-9
 Best.-Nr. 6830056
 Viavital Verlag GmbH, Köln 2017
 Preis: 29,90 Euro

Bestellungen über

Tel. 0221/988301-00
 Fax 0221/988301-05
 E-Mail: info@wpv.de

[www.der-niedergelassene-arzt.de/
 publikationen/fachbuecher/](http://www.der-niedergelassene-arzt.de/publikationen/fachbuecher/)

(Bei Bestellungen berechnen wir die Versandkosten.)

